

## Anleitung zur Platzierung des CTP bei Kindern und jungen Erwachsene

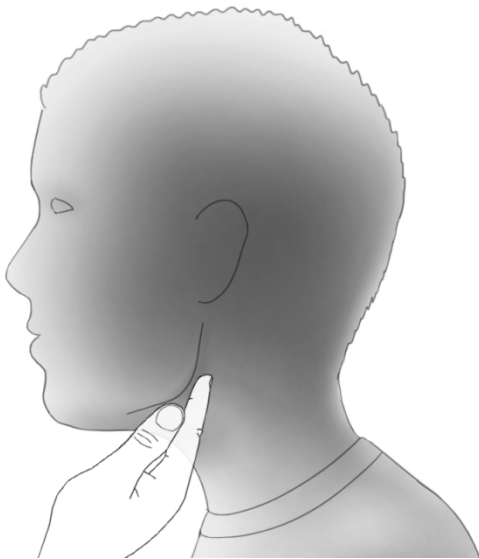
Standard-Anwendungssituation, bei der Halswirbel sichtbar sein müssen

### 1. Platzieren Sie den Patienten in den Cephalostat

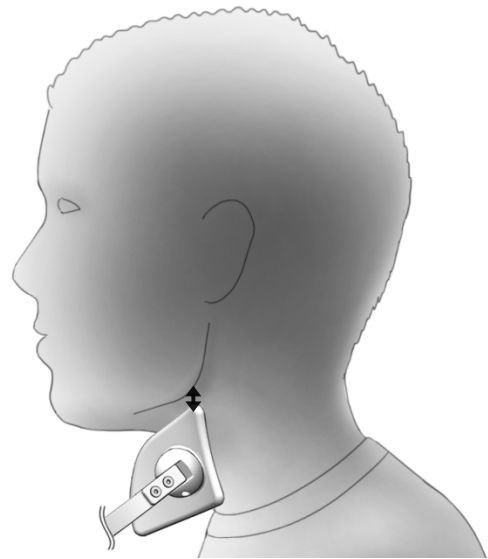
- Höhe des Cephalostat richtig einstellen,
- Keine gebeugte Haltung: Sorgen Sie dafür, dass der Hals gut gestreckt ist
- Ohrstöpsel in die Gehörgänge geben
- Eventuell den Cephalostat zur Streckung des Halses etwas nach oben bewegen
- Horizontale Kopfhaltung kontrollieren
- Nasen-/Stirnstütze anbringen

### 2. Platzieren des CTP

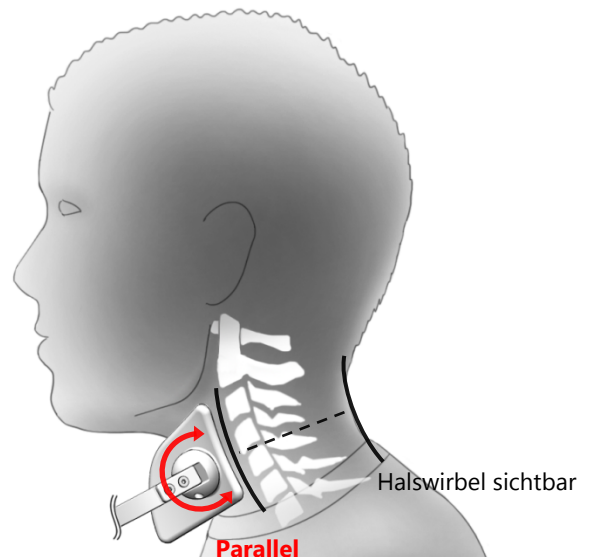
- Tasten Sie den Kieferwinkel ab



- Platzieren Sie die Spitze des Schildes direkt unter den Kieferwinkel



- Beurteilen Sie die Kontur der Rückseite des Halses
- Drehen Sie die Hinterkante des Schildes parallel zur hinteren Kontur des Halses
- Kontrollieren Sie, ob sich die Spitze des Schildes noch unter dem Kieferwinkel befindet und korrigieren Sie gegebenenfalls



### 3. Instruieren Sie den Patienten:

- Still zu stehen
- Zähne aufeinander, in der richtigen Okklusion
- Lippen entspannt, geschlossen

Erstellen Sie nun das laterale Schädelfoto mit den korrekten Einstellungen hinsichtlich des Alters und der Haltung des Patienten

## Anleitung zur Platzierung des CTP bei Erwachsenen

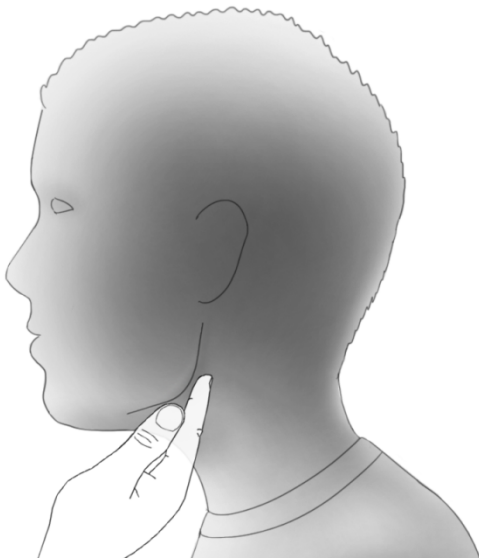
und Aufnahmen, bei denen die Halswirbel nicht sichtbar sein müssen

### 1. Platzieren Sie den Patienten in den Cephalostat

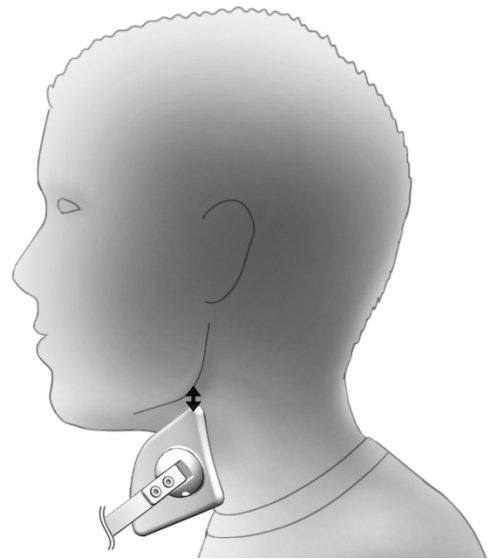
- Höhe des Cephalostat richtig einstellen,
- Keine gebeugte Haltung: Sorgen Sie dafür, dass der Hals gut gestreckt ist
- Ohrstöpsel in die Gehörgänge geben
- Eventuell den Cephalostat zur Streckung des Halses etwas nach oben bewegen
- Horizontale Kopfhaltung kontrollieren
- Nasen-/Stirnstütze anbringen

### 2. Platzieren des CTP

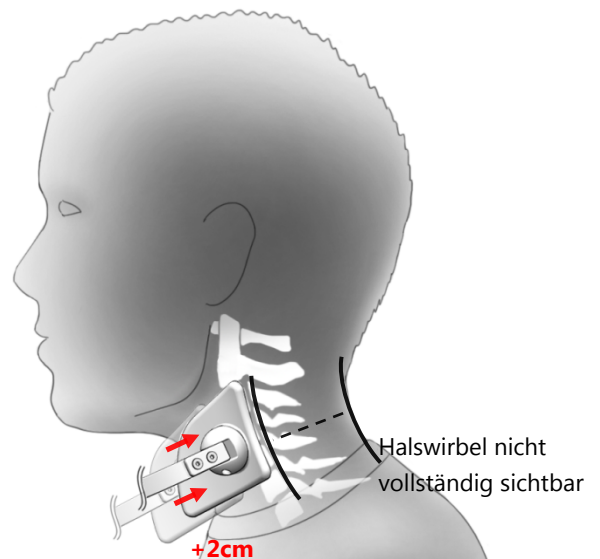
- Tasten Sie den Kieferwinkel ab



- Platzieren Sie die Spitze des Schildes direkt unter den Kieferwinkel



- Beurteilen Sie die Kontur der Rückseite des Halses
- Drehen Sie die Hinterkante des Schildes parallel zur hinteren Kontur des Halses
- Platzieren Sie das Schild ca. 2 cm nach hinten in Relation zum Stand direkt unter dem Kieferwinkel



### 3. Instruieren Sie den Patienten:

- Still zu stehen
- Zähne aufeinander, in der richtigen Okklusion
- Lippen entspannt, geschlossen

Erstellen Sie nun das laterale Schädelfoto mit den korrekten Einstellungen hinsichtlich des Alters und der Haltung des Patienten